

DOI: <http://doi.org/10.17816/0869-2106-2021-27-4-373-384>

Обзорная статья



Особенности диагностики и стратификации риска прогрессирования фиброза печени при хронической HBV и HCV инфекции

Д.В. Гарбузенко

Южно-Уральский государственный медицинский университет, Челябинск, Российская Федерация

АННОТАЦИЯ

Стратегия лечения и прогноз при хронической HBV и HCV инфекции во многом зависят от наличия и стадии фиброза печени. Цель обзора — показать особенности диагностики и стратификации риска прогрессирования фиброза печени у пациентов с хронической HBV и HCV инфекцией. Для поиска научных статей использовались база данных PubMed, поисковая система Google Scholar, Кокрановские систематические обзоры, научная электронная библиотека eLibrary.ru, а также пристатейные списки литературы. Соответствующие цели обзора публикации отбирались за период с 2005 по 2021 год по ключевым словам: «хроническая HBV инфекция», «хроническая HCV инфекция», «фиброз печени», «диагностика», «прогноз». Критерии включения ограничивались диагностикой фиброза печени при хронической HBV и HCV инфекции. Несмотря на то, что «золотым стандартом» изучения морфологических нарушений в печени считается биопсия, показания к ней на фоне внедрения сывороточных биомаркеров фиброза печени и визуализационных способов его оценки в настоящее время существенно ограничены. Кроме того, неинвазивные методы могут быть применены для мониторинга прогрессирования фиброза печени. Повысить точность диагностики клинически значимого фиброза печени позволяет комбинированное использование двух не связанных друг с другом неинвазивных методов, например, транзиентной эластографии и одного из сывороточных биомаркеров. Учитывая, что развитие фиброза печени является неблагоприятным событием естественного течения хронической HBV и HCV инфекции, распределение пациентов по группам риска даст возможность повысить эффективность противовирусной терапии и улучшит прогноз заболевания.

Ключевые слова: обзор; хроническая HBV инфекция; хроническая HCV инфекция; фиброз печени; диагностика; прогноз.

Как цитировать:

Гарбузенко Д.В. Особенности диагностики и стратификации риска прогрессирования фиброза печени при хронической HBV и HCV инфекции // Российский медицинский журнал. 2021. Т. 27, № 4. С. 373–384.

DOI: <http://doi.org/10.17816/0869-2106-2021-27-4-373-384>

DOI: <http://doi.org/10.17816/0869-2106-2021-27-4-373-384>

Review

Diagnostic and risk stratification aspects of liver fibrosis progression in chronic hepatitis B and C viral infection

Dmitry V. Garbuzenko

South Ural State Medical University, Chelyabinsk, Russia

ABSTRACT

The treatment strategy and prognosis for chronic hepatitis B virus (HBV) and hepatitis C virus (HCV) infection largely depend on the presence and stage of liver fibrosis. This study aimed to reveal the diagnostic and risk stratification aspects of liver fibrosis progression in patients with chronic HBV and HCV infection. The PubMed database, the Google Scholar search engine, the Cochrane systematic reviews, and the scientific electronic library eLibrary.Ru, as well as the reference lists, were used to search for scientific articles. Relevant aims of the publication review were selected over the period from 2005 to 2021 using the keywords “chronic HBV infection,” “chronic HCV infection,” “liver fibrosis,” “diagnostics,” and “prognosis.” Inclusion criteria were limited to liver fibrosis diagnostics in chronic HBV and HCV infection. Considering biopsy as a gold standard for studying morphological abnormalities in the liver, its indications for serum biomarkers of liver fibrosis and imaging methods assessments are currently significantly limited. Additionally, noninvasive methods are required to monitor the progression of liver fibrosis. The combined use of two unrelated noninvasive methods, for example, transient elastography and one of the serum biomarkers, can improve the accuracy of clinically diagnosing significant liver fibrosis. Considering that the development of liver fibrosis is an unfavorable event in the natural course of chronic HBV and HCV infection, the distribution of patients by risk groups will increase the efficiency of antiviral therapy and improve the disease prognosis.

Keywords: review; chronic HBV infection; chronic HCV infection; liver fibrosis; diagnostics; prognosis.

To cite this article:

Garbuzenko DV. Diagnostic and risk stratification aspects of liver fibrosis progression in chronic hepatitis B and C viral infection. *Rossiiskii meditsinskii zhurnal (Medical Journal of the Russian Federation, Russian Journal)*. 2021;27(4):373–384.

DOI: <http://doi.org/10.17816/0869-2106-2021-27-4-372-384>

Received: 09.06.2021

Accepted: 10.07.2021

Published: 10.01.2022

АКТУАЛЬНОСТЬ

Необходимость и перспективы противовирусной терапии, а также прогноз у пациентов с хроническими гепатитами В и С во многом зависят от стадии фиброза печени (ФП), его прогрессирования, риска развития цирроза печени (ЦП) и гепатоцеллюлярной карциномы [1]. Эталонном изучения морфологических нарушений в печени считается биопсия, показания к которой на фоне внедрения неинвазивных диагностических тестов в настоящее время существенно ограничены [2].

По мнению Российского общества по изучению печени (РОПП) и Российской гастроэнтерологической ассоциации (РГА), для больных хроническим гепатитом В противовирусная терапия целесообразна при определяемом уровне виремии HBV, наличии в крови РНК HDV (ХГВ с дельта-агентом) и РНК HCV (хронический микстгепатит В+С или В+С+D). Биопсия проводится для уточнения диагноза (степени активности гепатита и стадии ФП) и определения показаний к противовирусной терапии. Основные гистологические характеристики, которые учитываются при принятии решения о ее необходимости, — активность воспалительного процесса и выраженность ФП. С точки зрения морфологии, «неактивное носительство HBsAg» можно рассматривать как персистирующую HBV-инфекцию с минимально выраженным некровоспалением и отсутствием ФП, «хронический гепатит» — как некровоспалительный процесс выше минимальной активности с формированием той или иной стадии ФП и ЦП. Степень некровоспалительной активности и стадия ФП оцениваются по основным полуколичественным системам — Scheuer, METAVIR, Knodell, Ishak и др.

При хроническом гепатите С биопсию печени рекомендуется выполнять:

- не получающим противовирусную терапию больным независимо от генотипа HCV для сбора информации о стадии ФП и прогнозе заболевания;
- пациентам с HCV генотипа 1 для решения вопроса о проведении противовирусной терапии;
- при согласии больного на процедуру.

Не обязательно выполнять биопсию печени:

- пациентам с хронической HCV инфекцией генотипа 2 и 3, так как более 70–80% из них эффективно лечатся стандартными противовирусными препаратами;
- пациентам с хронической HCV инфекцией генотипа 1 при выраженной стойкой мотивации к лечению [3].

Руководство Кореяской ассоциации по изучению печени (Korean Association for the Study of the Liver, KASL) предлагает прибегать к биопсии печени у больных хроническим гепатитом В, имеющих нормальные сывороточные уровни АЛТ, для определения необходимости противовирусной терапии при наличии риска развития клинически значимого ФП/ЦП, ориентируясь на возраст

и сывороточный уровень ДНК HBV. Ее считают противопоказанной пациентам с очевидным ЦП или при наличии потребности в лечении независимо от степени некровоспалительной активности или стадии ФП [4].

Европейская ассоциация по изучению печени (European Association for the Study of the Liver, EASL) и Американская ассоциация по изучению заболеваний печени (American Association for the Study of Liver Diseases, AASLD) в своих клинических рекомендациях выступают против широкого применения биопсии печени при хронической HBV и HCV инфекции, а предлагают ее для количественного определения кольцевой ковалентно замкнутой ДНК (ккзДНК) при хроническом гепатите В либо в случаях известной или предполагаемой смешанной этиологии заболевания (например, при сочетании с метаболическим синдромом, алкоголизмом или аутоиммунитетом). Всем пациентам с хронической HBV и HCV инфекцией для мониторинга прогрессирования ФП требуется обследование с использованием неинвазивных тестов (а при необходимости — биопсии печени), чтобы облегчить принятие соответствующего решения относительно стратегии лечения [5–7].

Многие неинвазивные тесты для диагностики ФП, как сывороточные биомаркеры (шкала FIB-4, индекс APRI, тесты ELFTM, Hepascore, FibroTest и др.), так и визуализационные методы (транзиентная эластография), изначально были предложены и прошли валидацию у пациентов с хронической HCV инфекцией. Однако из-за разного влияния на исследуемые показатели они могут не подходить для пациентов с хронической HBV инфекцией, что следует учитывать при оценке результатов [8].

Диагностическая эффективность индекса APRI и шкалы FIB-4 в прогнозировании клинически значимого ФП ($\geq F2$ по шкале Scheuer) была изучена Н. Wang и соавт. [9] у 239 HBV инфицированных пациентов. AUROC, чувствительность, специфичность, прогностическая ценность положительного результата и прогностическая ценность отрицательного результата шкалы FIB-4 и индекса APRI у имеющих нормальный сывороточный уровень АЛТ составили 0,81; 0,63; 0,88; 0,61; 0,93 и 0,80; 0,40; 0,88; 0,33; 0,93 соответственно. В то же время AUROC шкалы FIB-4 и индекса APRI при умеренном повышении сывороточного уровня АЛТ (≥ 50 Ед/л) была ниже и составила 0,71 и 0,72 соответственно.

В ретроспективном когортном исследовании Q. Li и соавт. [10] изучили эффективность индекса APRI и шкалы FIB-4 у 236 HBeAg-отрицательных пациентов с хроническим гепатитом В, имеющих АЛТ ≤ 2 ULN (Upper Limit of Normal, верхний предел нормы), и предложили набор пороговых значений, который рекомендовали применять для прогнозирования клинически значимого ФП и ЦП в этой конкретной популяции. Они установили, что AUROC индекса APRI для клинически значимого ФП (METAVIR $\geq F2$) была ниже шкалы FIB-4 (0,62 против 0,69; $p=0,019$); однако AUROC индекса APRI и шкалы FIB-4 для ЦП (METAVIR F4) оказались сопоставимы (0,77 против 0,81; $p=0,374$).

В этом, основанном на анализе AUROC, исследовании оптимальные пороговые значения индекса APRI и шкалы FIB-4 для диагностики клинически значимого ФП составляли 0,46 и 1,05 соответственно, а ЦП — 0,65 и 1,29 соответственно. Использование пороговых значений индекса APRI более 0,65 позволило правильно установить наличие ЦП у 82% пациентов. При исключении клинически значимого ФП пороговые значения индекса APRI менее 0,46 имели прогностическую ценность 80%, а пороговые значения шкалы FIB-4 менее 1,05 правильно определяли отсутствие клинически значимого ФП у 84% пациентов.

В ретроспективном исследовании J. Ma и соавт. [11], в которое вошли 1168 пациентов с хроническим гепатитом В, самыми эффективными сывороточными биомаркерами, позволяющими дифференцировать умеренный (METAVIR \geq F2) от выраженного (METAVIR \geq F3) ФП оказались индекс APRI, шкала FIB-4 и Lok's модель с AUROC 0,721, 0,789 и 0,712 соответственно. Однако только шкала FIB-4 и Lok's модель при пороговых значениях 1,433–1,858 и 0,415–0,511 соответственно показали более высокую чувствительность, специфичность, прогностическую ценность положительного результата и прогностическую ценность отрицательного результата.

В ретроспективном исследовании C.J. Schmoyer и соавт. [12], включающем 139 пациентов с хроническим гепатитом С, AUROC шкал FIB-4, King и индекса APRI для определения выраженного ФП и ЦП (F3–4 по шкале Knodell) составляла 0,71 (95% ДИ: 0,61–0,80), 0,69 (95% ДИ: 0,58–0,80) и 0,68 (95% ДИ: 0,59–0,79) соответственно. Эти тесты были более точными при повышенных сывороточных уровнях АЛТ и менее достоверными в случае их нормальных значений.

В крупном многоцентровом проспективном поперечном исследовании F. Degos и соавт. [13], включающем 1839 пациентов из 23 университетских больниц Франции (из них 284 с хронической HBV инфекцией и 913 с хронической HCV инфекцией), сравнивались самые популярные запатентованные тесты (FibroTest, Fibrometre и HepaScore) с индексом APRI. Показатели AUROC для клинически значимого ФП (METAVIR \geq F2) варьировали от 0,72 до 0,78, а при ЦП — от 0,77 до 0,86, без существенных различий между изученными сывороточными биомаркерами.

Исследование V. Leroу и соавт. [14], включающее 510 моноинфицированных пациентов, показало одинаковую эффективность сывороточных биомаркеров FibroTest, FibroMeter и HepaScore у больных хроническим гепатитом В и С с диапазоном AUROC от 0,75 до 0,84 для умеренного ФП (METAVIR \geq F2), от 0,82 до 0,85 для выраженного ФП (METAVIR \geq F3) и от 0,84 до 0,87 для ЦП (METAVIR F4). Оптимальные пороговые значения были стабильно ниже при хроническом гепатите В, чем С, особенно при диагностике выраженного ФП и ЦП, со сниженными чувствительностью и прогностической ценностью отрицательного результата. Было недооценено больше пациентов с гепатитом В, чем С с METAVIR \geq F3: соответственно FibroTest

47 против 26%, FibroMeter 24 против 6%, HepaScore 41 против 24%, $p < 0,01$. Многомерный анализ показал, что HBV (OR 3,4, 95% ДИ: 1,2–19,2, $p < 0,02$) и низкий сывороточный уровень гамма-глутамилтрансферазы (OR 7,3, 95% ДИ: 2,0–27,0, $p < 0,003$) были связаны с недооценкой ФП.

Точность транзистентной эластографии в диагностике ФП была изучена в многоцентровом проспективном исследовании у 173 пациентов с хроническим гепатитом В. Измеренная с помощью нее жесткость печени достоверно ($p < 0,001$) коррелировала со стадией ФП по шкалам METAVIR ($r=0,65$) и Ishak ($r=0,65$). AUROC для \geq F2 составляла 0,81 (95% ДИ: 0,73–0,86), для \geq F3 — 0,93 (95% ДИ: 0,88–0,96) и для F4 — 0,93 (95% ДИ: 0,82–0,98). Оптимальными пороговыми значениями жесткости печени были 7,2 и 11,0 кПа для \geq F2 и F4 соответственно, как результат максимизации суммы D чувствительности и специфичности, и 7,2 и 18,2 кПа за счет максимальной точности диагностики [15].

Высокая точность количественного определения ФП посредством транзистентной эластографии у пациентов с хронической HBV и HCV инфекцией была подтверждена в многочисленных исследованиях [16]. Она оказалась более эффективной при диагностике ЦП (AUROC 0,87–0,98; правильная классификация от 85 до 94%), нежели умеренного ФП (AUROC 0,75–0,93; правильная классификация от 57 до 90%). Поскольку пороговые значения для ЦП варьировали от 11 кПа у пациентов с гепатитом В до 14,8 кПа у пациентов с гепатитом С [17], некоторые исследователи предложили адаптировать их в зависимости от этиологии заболевания [18]. Однако различия между пороговыми значениями могут быть также результатом неравномерности распространенности ЦП среди исследуемых популяций (от 8 до 25%). В большинстве случаев использовались единичные пороговые значения для пациентов с ЦП или выраженным ФП, но больше информации можно получить, если интерпретировать их как континуум. Например, когда значения жесткости печени находятся в диапазоне от 2,5 до 7 кПа, скорее всего, имеет место или легкий ФП, или он вообще отсутствует, тогда как при значениях больше 13 кПа высока вероятность ЦП [19].

У пациентов с хроническим гепатитом В при интерпретации результатов транзистентной эластографии следует учитывать, что сывороточные уровни АЛТ \geq 5 ULN, АСТ \geq 2 ULN и активность некровоспаления печени \geq 2 могут быть связаны с ошибочной оценкой стадий ФП ($p < 0,001$), а последняя вдобавок являться независимым фактором его неправильной диагностики (OR 3,53, 95% ДИ: 2,11–5,92, $p < 0,001$) [20].

При сравнении диагностической эффективности сывороточных биомаркеров ФП и транзистентной эластографии у 58 имеющих нормально функционирующую печень пациентов с хроническим гепатитом В, оказалось, что AUROC индексов APRI, RPR (отношение ширины распределения

эритроцитов к тромбоцитам), шкалы FIB-4 и транзитной эластографии для обнаружения клинически значимого ФП (METAVIR \geq F2) составляли 0,696; 0,736; 0,708 и 0,756 соответственно. Наилучшие результаты были получены при комбинированном применении Fibroscan и индекса RPR с AUROC 0,836, что уменьшало необходимость в биопсии печени у 37,9% пациентов с точностью 95% [21].

В ретроспективном исследовании S. Khare и соавт. [22], включающем 113 пациентов с хроническим гепатитом В, средние значения таких сывороточных биомаркеров, как индексы APRI, GPR, GAR и шкала FIB-4, были наиболее высокими при выраженном ФП (\geq F3 по шкале Ishak) и позволяли его достоверно идентифицировать подобно транзитной эластографии ($p < 0,05$). Эти неинвазивные тесты показали низкую прогностическую ценность положительного результата, но прогностическая ценность отрицательного результата превышала 92%. Все сывороточные биомаркеры имели схожую с транзитной эластографией AUROC для диагностики выраженного ФП с превосходной прогностической ценностью отрицательного результата (\geq 93%).

У HBeAg-отрицательных пациентов с нормальным сывороточным уровнем АЛТ транзитная эластография может использоваться в качестве дополнительных инструментов к измерениям ДНК HBV для отслеживания неактивных носителей или более точного выявления нуждающихся в биопсии печени (тех, у кого сохраняется активность заболевания или имеющих выраженный ФП, несмотря на нормальные показатели АЛТ) [23].

Существует ограниченное число публикаций относительно точности других визуализационных методов, а именно эластографии с применением форсированного импульса акустической радиации (ARFI), двухмерной эластографии сдвиговой волной или эластографии сдвиговой волной в режиме реального времени (2D-SWE) и магнитно-резонансной (MR) эластографии при диагностике ФП у пациентов с хронической HBV и HCV инфекцией. В одной из них на большой группе пациентов с хронической HCV инфекцией была обнаружена прямая корреляция между выполненными на глубине 1–2 см и 2–3 см от глиссоновой капсулы измерениями ARFI и выраженностью ФП ($r_{ho}=0,675$ и 0,714 соответственно) с AUROC 0,767 и 0,731 соответственно. ARFI уступала транзитной эластографии в прогнозировании клинически значимого ФП (METAVIR \geq F2) с AUROC 0,908. Также транзитная эластография лучше диагностировала ФП как таковой с оптимизированными пороговыми значениями 5,65 кПа (AUROC 0,898). Для ARFI пороговые значения на глубине 1–2 см от глиссоновой капсулы были 1,4 м/с (AUROC 0,747), а на глубине 2–3 см — 1,26 м/с (AUROC 0,721). При прогнозировании ЦП (METAVIR F4) оптимизированные пороговые значения транзитной эластографии были 12,9 кПа (AUROC 0,994), тогда как для выполненных на глубине 2–3 см от глиссоновой капсулы измерений ARFI — 1,78 м/с (AUROC 0,951) [24].

Исследование надежности неинвазивных методов оценки ФП у пациентов с хроническим гепатитом С показало, что при оценке различий стадий METAVIR F0–2 и METAVIR F3–4 AUROC для транзитной эластографии (0,85) была значительно выше шкалы FIB-4 (0,67) ($p=0,002$) и сывороточного уровня прямого биомаркера ФП изомера гликозилирования Mac2-связывающего белка (M2BPGi) (0,67) ($p=0,001$). AUROC для измерений Virtual Touch квантификации тканей (VTQ) (Siemens Medical Solutions Inc., США) на основе ARFI (0,83) была значимо выше шкалы FIB-4 (0,67) ($p=0,01$) и сывороточного уровня M2BPGi (0,67) ($p=0,002$). При оценке различий стадий METAVIR F0–3 и F4 AUROC для VTQ (0,86) была значительно выше шкалы FIB-4 (0,65) ($p=0,04$), а AUROC для транзитной эластографии (0,89) была значимо выше шкалы FIB-4 (0,65) ($p=0,002$) и сывороточного уровня M2BPGi (0,76) ($p=0,02$). В группе пациентов с хроническим гепатитом С без устойчивого вирусологического ответа (УВО) при оценке различий стадий METAVIR F0–2 и METAVIR F3–4 AUROC для транзитной эластографии (0,85) была значительно выше шкалы FIB-4 (0,84) ($p=0,02$) и сывороточного уровня M2BPGi (0,73) ($p=0,003$), а AUROC для VTQ (0,84) была значительно выше шкалы FIB-4 (0,74) ($p=0,04$). При оценке различий стадий METAVIR F0–3 и F4 AUROC для транзитной эластографии (0,91) была значительно выше шкалы FIB-4 (0,67) ($p=0,003$) и сывороточного уровня M2BPGi (0,78) ($p=0,02$), а AUROC для VTQ (0,88) была значительно выше шкалы FIB-4 (0,67) и сывороточного уровня M2BPGi (0,78) ($p=0,04$). Эти данные позволяют сделать вывод, что среди изученных неинвазивных тестов наилучшими методами диагностики ФП являются транзитная эластография и VTQ [25].

При изучении роли 2D-SWE в оценке жесткости печени у пациентов с хроническим гепатитом В было установлено, что ее пороговые значения 7,6; 9,2 и 10,4 кПа соответствовали умеренному ФП (F2 по шкале Scheuer), выраженному ФП (F3 по шкале Scheuer) и ЦП (F4 по шкале Scheuer) с AUROC 0,97; 0,96 и 0,98 соответственно. Показатели 2D-SWE, индексов APRI и Forns, шкал FIB-4 и King достоверно коррелировали со стадиями ФП ($r=0,88$, $r=0,41$, $r=0,45$, $r=0,40$ и $r=0,43$ соответственно; $p < 0,05$). AUROC индексов APRI и Forns, шкал FIB-4 и King составляла 0,77; 0,77; 0,73 и 0,79 соответственно, для диагностики умеренного ФП (F2 по шкале Scheuer) и 0,70; 0,74; 0,71 и 0,72 соответственно, для диагностики ЦП (F4 по шкале Scheuer). AUROC 2D-SWE для диагностики умеренного ФП (F2 по шкале Scheuer), выраженного ФП (F3 по шкале Scheuer) и ЦП (F4 по шкале Scheuer) составила 0,97; 0,97 и 0,98 соответственно, что значительно выше сывороточных биомаркеров ($p < 0,05$) [26].

У пациентов с хроническим гепатитом В MR-эластография показала хорошие результаты в диагностике клинически значимого ФП (\geq F2) с AUROC 0,99 (95% ДИ: 0,55–0,73), чувствительностью 97,4%, специфичностью 100%, прогностической ценностью положительного

результата 100% и прогностической ценностью отрицательного результата 96%, а также ЦП (F4) с AUROC 0,98 (95% ДИ: 0,53–0,77), чувствительностью 100%, специфичностью 95,2%, прогностической ценностью положительного результата 91,3%, прогностической ценностью отрицательного результата 100% [27].

В систематическом обзоре и метаанализе 81 исследования МР-эластография имела лучшую эффективность в прогнозировании клинически значимого ФП ($\geq F2$) у пациентов с хроническим гепатитом В по сравнению с двумя сывороточными биомаркерами (индексом APRI и шкалой FIB-4) и двумя визуализационными методами (ARFI и транзиторной эластографией). При этом AUROC индекса APRI и шкалы FIB-4 составили 0,75, а ARFI, транзиторной эластографии и МР-эластографии — 0,89; 0,83 и 0,97 соответственно. Неоднородности ARFI и транзиторной эластографии были статистически значимыми ($P > 50\%$) [28].

Повысить точность диагностики клинически значимого ФП у пациентов с хронической HCV инфекцией позволяет комбинированное использование транзиторной эластографии и одного из сывороточных биомаркеров. Целесообразность данного подхода была подтверждена в ряде публикаций и одобрена EASL, AASLD, Латиноамериканской ассоциацией по изучению печени (Asociación Latinoamericana para el Estudio del Hígado, ALEH) и др. [29].

Исследований, изучающих эффективность этой стратегии в диагностике ФП при хронической HBV инфекции, пока недостаточно. В одном из них точность линейной комбинации двух методов визуализации (ARFI и транзиторной эластографии) с индексом APRI при клинически значимом ФП ($\geq F2$) и ЦП (F4) составляла 83,86 и 91,88% соответственно, что было выше, чем только у ARFI (83,50 и 88,76% соответственно), транзиторной эластографии (75,27 и 87,61% соответственно) и индекса APRI (73,29 и 81,67% соответственно) [30]. Кроме того, у пациентов с хроническим гепатитом В одновременное применение транзиторной эластографии и индекса Forns или теста ELF повышало эффективность диагностики ФП каждого из них [31, 32].

Отметим, что существенными ограничениями для широкого внедрения комбинированного использования сывороточных биомаркеров и визуализационных методов служат плохая доступность и дороговизна оборудования для проведения транзиторной эластографии [33].

При определении показаний для противовирусной терапии у пациентов с хронической HBV инфекцией врачи ориентируются не только на статус HBeAg, сывороточные уровни ДНК HBV и АЛТ, но и на тяжесть гистологических нарушений в печени. Использование неинвазивных методов по отдельности или в комбинации для диагностики ФП у не получавших лечение HBeAg-положительных пациентов целесообразно при сывороточных уровнях ДНК HBV $\geq 20\ 000$ МЕ/мл и АЛТ > 2 ULN, у HBeAg-отрицательных пациентов — при сывороточных уровнях ДНК HBV ≥ 2000 МЕ/мл (10^4 копий/мл) и АЛТ > 2 ULN. Это связано с тем, что, согласно

рекомендациям EASL, у HBeAg-отрицательных пациентов противовирусную терапию следует рассматривать при сывороточных уровнях ДНК HBV ≥ 2000 МЕ/мл (10^4 копий/мл) и АЛТ > 2 ULN независимо от тяжести ФП, тогда как при сывороточном уровне АЛТ ≤ 2 ULN она может быть назначена при выраженном ФП и/или компенсированном ЦП [34].

Ряд исследований показал, что 28–37% пациентов с хроническим гепатитом В и стабильно нормальными сывороточными уровнями АЛТ могут иметь значительную активность патологического процесса в печени, особенно в фазу иммунотолерантности, которая характеризуется высокими сывороточными уровнями ДНК HBV и положительным тестом на HBeAg. Несмотря на то, что в этот период противовирусная терапия не рекомендуется, из-за большой вероятности серьезных гистологических нарушений в печени она может быть необходима [35]. Так, метаанализ 9 исследований, в которые вошли в общей сложности 830 имеющих нормальные сывороточные уровни АЛТ пациентов с хроническим гепатитом В, обнаружил у 20,7% из них клинически значимый ФП ($\geq F2$) независимо от сывороточных уровней ДНК HBV, статуса HBeAg, возраста и этнической принадлежности [36].

В соответствии с текущими руководствами EASL, все пациенты с хроническим гепатитом С должны получать противовирусную терапию. Необходимость лечения следует рассмотреть в том числе у имеющих клинически значимый ФП и ЦП (METAVIR F2–4), включая его декомпенсированную стадию (Child-Pugh классов В и С) [6]. При противоречивых результатах транзиторной эластографии и/или сывороточных биомаркеров, перед ее началом пациентам, инфицированным HCV генотипов 1 или 4, может потребоваться биопсия печени. Также возможно ее назначение (если не выполнялась ранее) при решении вопроса о повторном курсе лечения для выявления ухудшивших исходный ответ факторов, например, наличия неалкогольного стеатогепатита [37]. В то же время, поскольку новые схемы противовирусной терапии обеспечивают более высокую частоту УВО, дифференцировка легких стадий ФП (METAVIR F0–2) может не иметь существенного значения при определении показаний к ее проведению [17].

Скрининг ФП у страдающих хронической HBV и HCV инфекцией также необходим для определения продолжительности и успешности противовирусной терапии. Кроме того, он имеет важное значение для наблюдения за лицами, находящимися в группе высокого риска осложнений после достижения УВО, и особенно при обнаружении признаков гепатоцеллюлярной карциномы или портальной гипертензии. Французская ассоциация по изучению печени (Association Française pour l'Etude du Foie — French Association for Study of the Liver) предлагает использовать транзиторную эластографию либо запатентованные сывороточные биомаркеры, такие как FibroTest или FibroMeter, для исключения выраженного ФП и выявления пациентов,

которым не потребуются длительное наблюдение после УВО (жесткость печени при транзитной эластографии <10 кПа либо FibroTest $\leq 0,58$ или FibroMeter $\leq 0,786$). При отсутствии такой возможности EASL сохраняет индекс APRI и шкалу FIB-4 в качестве альтернативы, даже при их худшей чувствительности и специфичности [38]. Y. Tachi и соавт. [39] показали способность индексов APRI, Forns и шкалы FIB-4, рассчитанных на основе данных во время первичной биопсии печени перед лечением и выполненной через 5 лет после УВО, прогнозировать прогрессирование ФП у пациентов с гепатитом С, имеющих нормальный уровень сывороточных аминотрансфераз. Они предсказывали от умеренного до выраженного ФП (METAVIR F2–4), выраженный ФП и ЦП (METAVIR F3–4) с AUROC 0,8 и точностью $>70\%$.

У не получавших противовирусную терапию пациентов с хроническим гепатитом С измеренная посредством 2D-SWE жесткость печени была выше, чем у перенесших ее с достижением УВО и представителей контрольной группы: $1,23 \pm 0,14$, $1,56 \pm 0,32$ и $1,69 \pm 0,31$ м/с соответственно. Кроме того, они имели более высокие сывороточные уровни АСТ, АЛТ ($p=0,00001$), α -фетопротеина ($p=0,00773$), прямых биомаркеров (коллагена IV типа, гиалуроновой кислоты, M2BPGi и N-концевого пропептида проколлагена III типа (PIIINP)) и показатели шкалы FIB-4, но сниженные сывороточные уровни альбумина ($p=0,01049$) [40].

В проспективном исследовании J. Vergniol и соавт. [41], включающем 1025 пациентов с хроническим гепатитом С, была изучена прогностическая ценность 3-летнего измерения жесткости печени посредством транзитной эластографии, индекса APRI и шкалы FIB-4. Исходные и дельта-результаты существенно не различались между транзитной эластографией и шкалой FIB-4 ($p \geq 0,24$), тогда как достоверность шкалы FIB-4 была выше индекса APRI ($p=0,03$). Многофакторный анализ выявил наилучший прогноз у пациентов, имеющих УВО с базовыми показателями жесткости печени <7 кПа или без увеличения жесткости печени в динамике (<1 кПа/год) при их исходных показателях 7–14 кПа. Он был существенно хуже при базовой жесткости печени 7–14 кПа и ее росте в динамике (1 кПа/год), или отсутствии снижения жесткости печени при исходных показателях 14 кПа. Кроме того, исходный уровень и дельта-результаты шкалы FIB-4 также позволяли выявить подгруппы больных с принципиально различающейся выживаемостью.

Ретроспективное когортное исследование P. Vutien и соавт. [42], включающее 877 прошедших лечение пациентов с хроническим гепатитом В, показало, что по сравнению с имеющими жесткость печени $\leq 12,5$ кПа, лица со значениями >20 кПа имели более высокую частоту развития декомпенсированного ЦП (HR 3,85, 95% ДИ: 1,29–11,50) и комбинированных исходов, включая смерть, трансплантацию печени, декомпенсированный ЦП или гепатоцеллюлярную карциному (HR 1,95, 95% ДИ: 1,07–3,56).

Считается, что в случае потери HBsAg прогрессирование HBV инфекции до ЦП обычно прекращается, что чаще наблюдается при интерферонотерапии, нежели применении аналогов нуклеоз(т)идов [43]. В исследовании E.S. Andersen и соавт. [44] у пациентов с хроническим гепатитом В, имеющих выраженный ФП (F3) ($\geq 8,1$ кПа) и ЦП (F4) ($\geq 11,0$ кПа), измеренные посредством транзитной эластографии показатели жесткости печени после лечения на протяжении в среднем 50,5 мес уменьшились соответственно на 77 и 49%.

Разработка схем противовирусной терапии препаратами прямого действия значительно повысило эффективность лечения пациентов с хронической HCV инфекцией, что, наряду с внедрением в клиническую практику ряда надежных неинвазивных методов оценки ФП, позволило стратифицировать их по группам риска. Достижение УВО обычно сопровождается более низкой вероятностью связанных с печенью осложнений. Тем не менее, из-за высокой их угрозы, пациенты с выраженным ФП и ЦП после успешной противовирусной терапии нуждаются в постоянном наблюдении [6]. В то же время биопсия печени считается у них неоправданной, а действительно проверенный мониторинг, несмотря на доступность многочисленных неинвазивных методов оценки ФП, еще не разработан. Основываясь на литературных данных и собственном клиническом опыте, H.D. Trivedi и соавт. [45] предложили алгоритм ведения достигших УВО пациентов с хроническим гепатитом С. В соответствии с ним имеющие легкий ФП (F0–1) без сопутствующих заболеваний печени могут наблюдаться врачами общей практики. Пациенты с клинически значимым ФП ($\geq F2$) переходят под контроль гепатологов. В это время при умеренном ФП (F2) или наличии сопутствующих заболеваний печени у них следует ежегодно проводить мониторинг ФП, лучше посредством комбинации двух не связанных друг с другом неинвазивных методов, а в случае выраженного ФП и ЦП, кроме того, каждые 6 мес осуществлять лучевую визуализацию брюшной полости для исключения гепатоцеллюлярной карциномы и каждые 2–3 года — фиброзофагогастроскопию для скрининга варикозно расширенных вен пищевода и желудка (рисунок).

ЗАКЛЮЧЕНИЕ

Таким образом, поскольку стратегия лечения и прогноз у пациентов с хронической HBV и HCV инфекцией во многом зависят от наличия и стадии ФП, его ранняя диагностика представляет собой актуальную проблему современной гепатологии. Несмотря на то, что «золотым стандартом» изучения морфологических нарушений в печени считается биопсия, показания к ней на фоне внедрения сывороточных биомаркеров ФП и визуализационных способов его оценки в настоящее время существенно ограничены. Кроме того, неинвазивные методы могут быть применены для мониторинга прогрессирования ФП. Учитывая, что развитие ФП является неблагоприятным

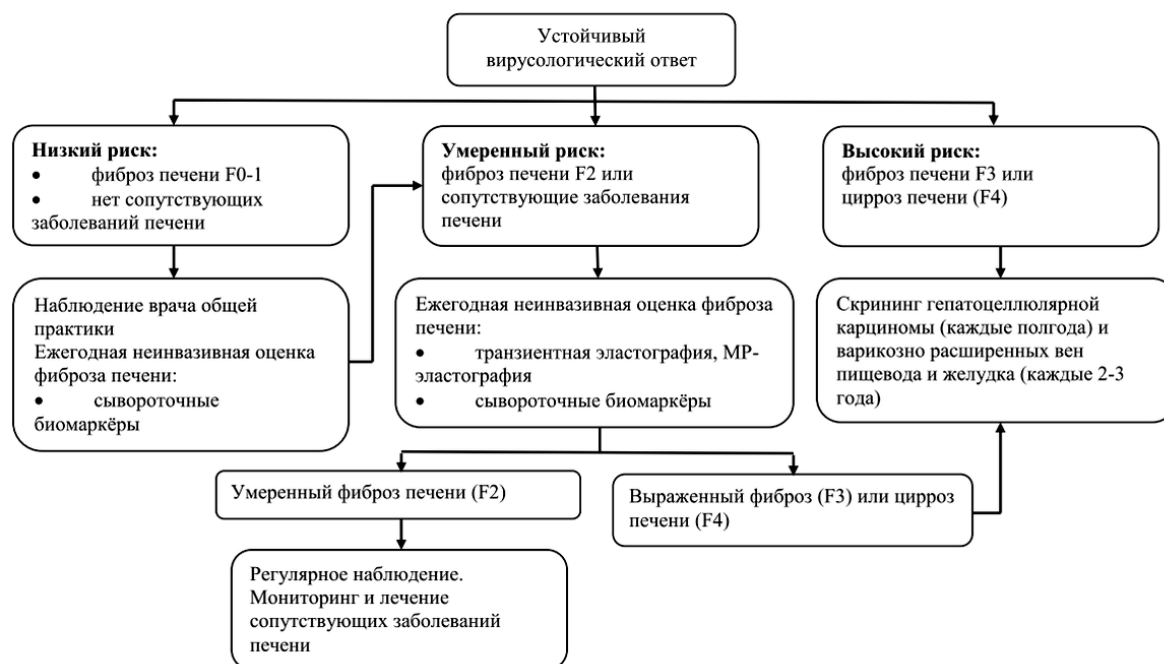


Рис. Алгоритм наблюдения за достигшими устойчивого вирусологического ответа пациентами с хроническим вирусным гепатитом С. Источник: Trivedi H.D., Lin S.C., Lau D.T.Y. Noninvasive Assessment of Fibrosis Regression in Hepatitis C Virus Sustained Virologic Responders // *Gastroenterol Hepatol (N Y)*. 2017. Vol. 13, N 10. P. 587–595.

Fig. An algorithm for monitoring patients with chronic viral hepatitis C who have achieved a stable virological response. Source: Trivedi H.D., Lin S.C., Lau D.T.Y. Noninvasive Assessment of Fibrosis Regression in Hepatitis C Virus Sustained Virologic Responders. *Gastroenterol Hepatol (N Y)*. 2017;13(10):587–595.

событием естественного течения хронической HBV и HCV инфекции, распределение пациентов по группам риска позволит повысить эффективность противовирусной терапии и улучшить прогноз заболевания.

ДОПОЛНИТЕЛЬНАЯ ИНФОРМАЦИЯ / ADDITIONAL INFO

Источник финансирования. Автор заявляет об отсутствии внешнего финансирования при проведении исследования.

Funding source. This study was not supported by any external sources of funding.

Конфликт интересов. Автор декларирует отсутствие явных и потенциальных конфликтов интересов, связанных с публикацией настоящей статьи.

Competing interests. The author declares that he has no competing interests.

Вклад автора. Автор внес существенный вклад в разработку концепции, проведение исследования и подготовку статьи, прочел и одобрил финальную версию перед публикацией.

Author contribution. Author made a substantial contribution to the conception of the work, acquisition, analysis, interpretation of data for the work, drafting and revising the work, final approval of the version to be published and agree to be accountable for all aspects of the work.

СПИСОК ЛИТЕРАТУРЫ

1. Гарбузенко Д.В. Роль противовирусной терапии в лечении больных циррозом печени, ассоциированным с хронической HBV- и HCV-инфекцией // *Вопросы вирусологии*. 2021. Т. 66, № 5. С. 331–339. doi: 10.36233/0507-4088-70.
2. European Association for Study of L., Asociacion Latinoamericana para el Estudio del H. EASL-ALEH Clinical Practice Guidelines: Non-invasive tests for evaluation of liver disease severity and prognosis // *J Hepatol*. 2015. Vol. 63, N 1. P. 237–264. doi: 10.1016/j.jhep.2015.04.006
3. Ющук Н.Д., Климова Е.А., Знойко О.О., и др. Протокол диагностики и лечения больных вирусными гепатитами В и С // *Российский журнал гастроэнтерологии, гепатологии, колопроктологии*. 2010. Т. 20, № 6. С. 4–60.
4. Korean Association for the Study of the L. KASL clinical practice guidelines for management of chronic hepatitis B // *Clin Mol Hepatol*. 2019. Vol. 25, N 2. P. 93–159. doi: 10.3350/cmh.2019.1002
5. Cornberg M., Lok A.S., Terrault N.A., et al. Guidance for design and endpoints of clinical trials in chronic hepatitis B – Report from the 2019 EASL-AASLD HBV Treatment Endpoints Conference(double dagger) // *J Hepatol*. 2020. Vol. 72, N 3. P. 539–557. doi: 10.1016/j.jhep.2019.11.003
6. European Association for the Study of the Liver. Electronic address e.e.e., Clinical Practice Guidelines Panel C., representative E.G.B., Panel m. EASL recommendations on treatment of hepatitis C: Final update of the series // *J Hepatol*. 2020. Vol. 73, N 5. P. 1170–1218. doi: 10.1016/j.jhep.2020.08.018

7. Ghany M.G., Morgan T.R., Panel A.-I.H.C.G. Hepatitis C Guidance 2019 Update: American Association for the Study of Liver Diseases-Infectious Diseases Society of America Recommendations for Testing, Managing, and Treating Hepatitis C Virus Infection // *Hepatology*. 2020. Vol. 71, N 2. P. 686–721. doi: 10.1002/hep.31060
8. Zeng D.W., Dong J., Liu Y.R., et al. Noninvasive models for assessment of liver fibrosis in patients with chronic hepatitis B virus infection // *World J Gastroenterol*. 2016. Vol. 22, N 29. P. 6663–6672. doi: 10.3748/wjg.v22.i29.6663
9. Wang H., Xue L., Yan R., et al. Comparison of FIB-4 and APRI in Chinese HBV-infected patients with persistently normal ALT and mildly elevated ALT // *J Viral Hepat*. 2013. Vol. 20, N 4. P. e3–10. doi: 10.1111/jvh.12010
10. Li Q., Ren X., Lu C., et al. Evaluation of APRI and FIB-4 for noninvasive assessment of significant fibrosis and cirrhosis in HBeAg-negative CHB patients with ALT \leq 2 ULN: A retrospective cohort study // *Medicine (Baltimore)*. 2017. Vol. 96, N 12. P. e6336. doi: 10.1097/MD.0000000000006336
11. Ma J., Jiang Y., Gong G. Evaluation of seven noninvasive models in staging liver fibrosis in patients with chronic hepatitis B virus infection // *Eur J Gastroenterol Hepatol*. 2013. Vol. 25, N 4. P. 428–434. doi: 10.1097/MEG.0b013e32835cb5dd
12. Schmoyer C.J., Kumar D., Gupta G., Sterling R.K. Diagnostic Accuracy of Noninvasive Tests to Detect Advanced Hepatic Fibrosis in Patients With Hepatitis C and End-Stage Renal Disease // *Clin Gastroenterol Hepatol*. 2020. Vol. 18, N 10. P. 2332–2339 e2331. doi: 10.1016/j.cgh.2020.02.019
13. Degos F., Perez P., Roche B., et al. Diagnostic accuracy of FibroScan and comparison to liver fibrosis biomarkers in chronic viral hepatitis: a multicenter prospective study (the FIBROSTIC study) // *J Hepatol*. 2010. Vol. 53, N 6. P. 1013–1021. doi: 10.1016/j.jhep.2010.05.035
14. Leroy V., Sturm N., Faure P., et al. Prospective evaluation of FibroTest(R), FibroMeter(R), and HepaScore(R) for staging liver fibrosis in chronic hepatitis B: comparison with hepatitis C // *J Hepatol*. 2014. Vol. 61, N 1. P. 28–34. doi: 10.1016/j.jhep.2014.02.029
15. Marcellin P., Ziol M., Bedossa P., et al. Non-invasive assessment of liver fibrosis by stiffness measurement in patients with chronic hepatitis B // *Liver Int*. 2009. Vol. 29, N 2. P. 242–247. doi: 10.1111/j.1478-3231.2008.01802.x
16. Stasi C., Arena U., Vizzutti F., et al. Transient elastography for the assessment of liver fibrosis in patients with chronic viral hepatitis: the missing tool? // *Dig Liver Dis*. 2009. Vol. 41, N 12. P. 863–866. doi: 10.1016/j.dld.2009.04.002
17. Castera L. Noninvasive methods to assess liver disease in patients with hepatitis B or C // *Gastroenterology*. 2012. Vol. 142, N 6. P. 1293–1302 e1294. doi: 10.1053/j.gastro.2012.02.017
18. Ganne-Carrie N., Ziol M., de Ledinghen V., et al. Accuracy of liver stiffness measurement for the diagnosis of cirrhosis in patients with chronic liver diseases // *Hepatology*. 2006. Vol. 44, N 6. P. 1511–1517. doi: 10.1002/hep.21420
19. Castera L., Forns X., Alberti A. Non-invasive evaluation of liver fibrosis using transient elastography // *J Hepatol*. 2008. Vol. 48, N 5. P. 835–847. doi: 10.1016/j.jhep.2008.02.008
20. Huang L.L., Yu X.P., Li J.L., et al. Effect of liver inflammation on accuracy of FibroScan device in assessing liver fibrosis stage in patients with chronic hepatitis B virus infection // *World J Gastroenterol*. 2021. Vol. 27, N 7. P. 641–653. doi: 10.3748/wjg.v27.i7.641
21. Li X., Zheng S., Xu H., Gao P. Evaluation of non-invasive methods in hepatitis B virus (HBV)-infected patients with normal liver function // *Int J Clin Exp Med*. 2018. Vol. 11, N 2. P. 792–798.
22. Khare S., Arora A., Sharma P., et al. Performance of Non-invasive Blood Parameters for Ruling Out Significant Liver Fibrosis in Patients with Chronic Hepatitis B // *J Clin Transl Hepatol*. 2020. Vol. 8, N 2. P. 143–149. doi: 10.14218/JCTH.2020.00002
23. Maimone S., Calvaruso V., Pleguezuelo M., et al. An evaluation of transient elastography in the discrimination of HBeAg-negative disease from inactive hepatitis B carriers // *J Viral Hepat*. 2009. Vol. 16, N 11. P. 769–774. doi: 10.1111/j.1365-2893.2009.01120.x
24. Sporea I., Sirlu R.L., Deleanu A., et al. Acoustic radiation force impulse elastography as compared to transient elastography and liver biopsy in patients with chronic hepatopathies // *Ultraschall Med*. 2011. Vol. 32 Suppl 1, N. P. S46–52. doi: 10.1055/s-0029-1245360
25. Ueda N., Kawaoka T., Imamura M., et al. Liver fibrosis assessments using FibroScan, virtual-touch tissue quantification, the FIB-4 index, and mac-2 binding protein glycosylation isomer levels compared with pathological findings of liver resection specimens in patients with hepatitis C infection // *BMC Gastroenterol*. 2020. Vol. 20, N 1. P. 314. doi: 10.1186/s12876-020-01459-w
26. Zhuang Y., Ding H., Zhang Y., et al. Two-dimensional Shear-Wave Elastography Performance in the Noninvasive Evaluation of Liver Fibrosis in Patients with Chronic Hepatitis B: Comparison with Serum Fibrosis Indexes // *Radiology*. 2017. Vol. 283, N 3. P. 873–882. doi: 10.1148/radiol.2016160131
27. Venkatesh S.K., Wang G., Lim S.G., Wee A. Magnetic resonance elastography for the detection and staging of liver fibrosis in chronic hepatitis B // *Eur Radiol*. 2014. Vol. 24, N 1. P. 70–78. doi: 10.1007/s00330-013-2978-8
28. Xu X.Y., Wang W.S., Zhang Q.M., et al. Performance of common imaging techniques vs serum biomarkers in assessing fibrosis in patients with chronic hepatitis B: A systematic review and meta-analysis // *World J Clin Cases*. 2019. Vol. 7, N 15. P. 2022–2037. doi: 10.12998/wjcc.v7.i15.2022
29. Cales P., Boursier J., Lebigot J., et al. Liver fibrosis diagnosis by blood test and elastography in chronic hepatitis C: agreement or combination? // *Aliment Pharmacol Ther*. 2017. Vol. 45, N 7. P. 991–1003. doi: 10.1111/apt.13954
30. Liu Y., Dong C.F., Yang G., et al. Optimal linear combination of ARFI, transient elastography and APRI for the assessment of fibrosis in chronic hepatitis B // *Liver Int*. 2015. Vol. 35, N 3. P. 816–825. doi: 10.1111/liv.12564
31. Wong G.L., Wong V.W., Choi P.C., et al. Development of a non-invasive algorithm with transient elastography (Fibroscan) and serum test formula for advanced liver fibrosis in chronic hepatitis B // *Aliment Pharmacol Ther*. 2010. Vol. 31, N 10. P. 1095–1103. doi: 10.1111/j.1365-2036.2010.04276.x
32. Wong G.L., Chan H.L., Choi P.C., et al. Non-invasive algorithm of enhanced liver fibrosis and liver stiffness measurement with transient elastography for advanced liver fibrosis in chronic hepatitis B // *Aliment Pharmacol Ther*. 2014. Vol. 39, N 2. P. 197–208. doi: 10.1111/apt.12559
33. Boursier J., de Ledinghen V., Zarski J.P., et al. Comparison of eight diagnostic algorithms for liver fibrosis in hepatitis C: new

algorithms are more precise and entirely noninvasive // *Hepatology*. 2012. Vol. 55, N 1. P. 58–67. doi: 10.1002/hep.24654

34. European Association for the Study of the Liver. Electronic address e.e.e., European Association for the Study of the L. EASL 2017 Clinical Practice Guidelines on the management of hepatitis B virus infection // *J Hepatol*. 2017. Vol. 67, N 2. P. 370–398. doi: 10.1016/j.jhep.2017.03.021

35. Zeng D.W., Zhang J.M., Liu Y.R., et al. A Retrospective Study on the Significance of Liver Biopsy and Hepatitis B Surface Antigen in Chronic Hepatitis B Infection // *Medicine (Baltimore)*. 2016. Vol. 95, N 8. P. e2503. doi: 10.1097/MD.0000000000002503

36. Chao D.T., Lim J.K., Ayoub W.S., et al. Systematic review with meta-analysis: the proportion of chronic hepatitis B patients with normal alanine transaminase \leq 40 IU/L and significant hepatic fibrosis // *Aliment Pharmacol Ther*. 2014. Vol. 39, N 4. P. 349–358. doi: 10.1111/apt.12590

37. Castera L., Bedossa P. How to assess liver fibrosis in chronic hepatitis C: serum markers or transient elastography vs. liver biopsy? // *Liver Int*. 2011. Vol. 31 Suppl 1, N. P. 13–17. doi: 10.1111/j.1478-3231.2010.02380.x

38. Loustaud-Ratti V., Debette-Gratien M., Carrier P. European Association for the Study of the Liver and French hepatitis C recent guidelines: The paradigm shift // *World J Hepatol*. 2018. Vol. 10, N 10. P. 639–644. doi: 10.4254/wjh.v10.i10.639

39. Tachi Y., Hirai T., Toyoda H., et al. Predictive Ability of Laboratory Indices for Liver Fibrosis in Patients with Chronic Hepatitis C after

the Eradication of Hepatitis C Virus // *PLoS One*. 2015. Vol. 10, N 7. P. e0133515.

doi: 10.1371/journal.pone.0133515

40. Suda T., Okawa O., Masaoka R., et al. Shear wave elastography in hepatitis C patients before and after antiviral therapy // *World J Hepatol*. 2017. Vol. 9, N 1. P. 64–68. doi: 10.4254/wjh.v9.i1.64

41. Vergniol J., Boursier J., Coutzac C., et al. Evolution of noninvasive tests of liver fibrosis is associated with prognosis in patients with chronic hepatitis C // *Hepatology*. 2014. Vol. 60, N 1. P. 65–76. doi: 10.1002/hep.27069

42. Vutien P., Kim N.J., Moon A.M., et al. Fibroscan liver stiffness after anti-viral treatment for hepatitis C is independently associated with adverse outcomes // *Aliment Pharmacol Ther*. 2020. Vol. 52, N 11–12. P. 1717–1727. doi: 10.1111/apt.16092

43. Ahn SH, Park YN, Park JY, et al. Long-term clinical and histological outcomes in patients with spontaneous hepatitis B surface antigen seroclearance // *J Hepatol*. 2005. Vol. 42, N 2. P. 188–194. doi: 10.1016/j.jhep.2004.10.026

44. Andersen E.S., Weiland O., Leutscher P., et al. Low liver stiffness among cirrhotic patients with hepatitis B after prolonged treatment with nucleoside analogs // *Scand J Gastroenterol*. 2011. Vol. 46, N 6. P. 760–766. doi: 10.3109/00365521.2011.565068

45. Trivedi H.D., Lin S.C., D T.Y.L. Noninvasive Assessment of Fibrosis Regression in Hepatitis C Virus Sustained Virologic Responders // *Gastroenterol Hepatol (N Y)*. 2017. Vol. 13, N 10. P. 587–595. PMC5786821

REFERENCES

1. Garbuzenko DV. The role of antiviral therapy in the management of patients with liver cirrhosis associated with chronic HBV and HCV infection. *Vopr. Virusol*. 2021; 66(5): 331–339. (in Russ). doi: 10.36233/0507-4088-70.

2. European Association for Study of L, Asociacion Latinoamericana para el Estudio del H. EASL-ALEH Clinical Practice Guidelines: Non-invasive tests for evaluation of liver disease severity and prognosis. *J Hepatol*. 2015;63(1):237–264. doi: 10.1016/j.jhep.2015.04.006

3. Yushchuk ND, Klimova EA, Znoiko OO, et al. Protokol diagnostiki i lecheniya bol'nykh virusnymi gepatitami v i s. *Rossiiskii zhurnal gastroenterologii, gepatologii, koloproktologii*. 2010;20(6):4–60. (In Russ).

4. Korean Association for the Study of the L. KASL clinical practice guidelines for management of chronic hepatitis B. *Clin Mol Hepatol*. 2019;25(2):93–159. doi: 10.3350/cmh.2019.1002

5. Cornberg M, Lok AS, Terrault NA, et al. Guidance for design and endpoints of clinical trials in chronic hepatitis B – Report from the 2019 EASL-AASLD HBV Treatment Endpoints Conference(double dagger). *J Hepatol*. 2020;72(3):539–557. doi: 10.1016/j.jhep.2019.11.003

6. European Association for the Study of the Liver. Electronic address eee, Clinical Practice Guidelines Panel C, representative EGB, Panel m. EASL recommendations on treatment of hepatitis C: Final update of the series. *J Hepatol*. 2020;73(5):1170–1218. doi: 10.1016/j.jhep.2020.08.018

7. Ghany MG, Morgan TR, Panel A-IHCG. Hepatitis C Guidance 2019 Update: American Association for the Study of Liver Diseases-Infectious Diseases Society of America Recommendations for Testing, Managing, and Treating Hepatitis C Virus Infection. *Hepatology*. 2020;71(2):686–721. doi: 10.1002/hep.31060

8. Zeng DW, Dong J, Liu YR, et al. Noninvasive models for assessment of liver fibrosis in patients with chronic hepatitis B virus infection. *World J Gastroenterol*. 2016;22(29):6663–6672. doi: 10.3748/wjg.v22.i29.6663

9. Wang H, Xue L, Yan R, et al. Comparison of FIB-4 and APRI in Chinese HBV-infected patients with persistently normal ALT and mildly elevated ALT. *J Viral Hepat*. 2013;20(4):e3–10. doi: 10.1111/jvh.12010

10. Li Q, Ren X, Lu C, et al. Evaluation of APRI and FIB-4 for noninvasive assessment of significant fibrosis and cirrhosis in HBeAg-negative CHB patients with ALT \leq 2 ULN: A retrospective cohort study. *Medicine (Baltimore)*. 2017;96(12):e6336. doi: 10.1097/MD.0000000000006336

11. Ma J, Jiang Y, Gong G. Evaluation of seven noninvasive models in staging liver fibrosis in patients with chronic hepatitis B virus infection. *Eur J Gastroenterol Hepatol*. 2013;25(4):428–434. doi: 10.1097/MEG.0b013e32835cb5dd

12. Schmoyer CJ, Kumar D, Gupta G, Sterling RK. Diagnostic Accuracy of Noninvasive Tests to Detect Advanced Hepatic Fibrosis in Patients With Hepatitis C and End-Stage Renal Disease. *Clin Gastroenterol Hepatol*. 2020;18(10):2332–2339 e2331. doi: 10.1016/j.cgh.2020.02.019

13. Degos F, Perez P, Roche B, et al. Diagnostic accuracy of FibroScan and comparison to liver fibrosis biomarkers in chronic viral hepatitis: a multicenter prospective study (the FIBROSTIC study). *J Hepatol*. 2010; 53(6):1013–1021. doi: 10.1016/j.jhep.2010.05.035

14. Leroy V, Sturm N, Faure P, et al. Prospective evaluation of FibroTest(R), FibroMeter(R), and HepaScore(R) for staging liver

- fibrosis in chronic hepatitis B: comparison with hepatitis C. *J Hepatol*. 2014;61(1):28–34. doi: 10.1016/j.jhep.2014.02.029
15. Marcellin P, Ziol M, Bedossa P, et al. Non-invasive assessment of liver fibrosis by stiffness measurement in patients with chronic hepatitis B. *Liver Int*. 2009;29(2):242–247. doi: 10.1111/j.1478-3231.2008.01802.x
16. Stasi C, Arena U, Vizzutti F, et al. Transient elastography for the assessment of liver fibrosis in patients with chronic viral hepatitis: the missing tool? *Dig Liver Dis*. 2009;41(12):863–866. doi: 10.1016/j.dld.2009.04.002
17. Castera L. Noninvasive methods to assess liver disease in patients with hepatitis B or C. *Gastroenterology*. 2012;142(6):1293–1302 e1294. doi: 10.1053/j.gastro.2012.02.017
18. Ganne-Carrie N, Ziol M, de Ledinghen V, et al. Accuracy of liver stiffness measurement for the diagnosis of cirrhosis in patients with chronic liver diseases. *Hepatology*. 2006;44(6):1511–1517. doi: 10.1002/hep.21420
19. Castera L, Forns X, Alberti A. Non-invasive evaluation of liver fibrosis using transient elastography. *J Hepatol*. 2008; 48(5):835–847. doi: 10.1016/j.jhep.2008.02.008
20. Huang LL, Yu XP, Li JL, et al. Effect of liver inflammation on accuracy of FibroScan device in assessing liver fibrosis stage in patients with chronic hepatitis B virus infection. *World J Gastroenterol*. 2021; 27(7):641–653. doi: 10.3748/wjg.v27.i7.641
21. Li X, Zheng S, Xu H, Gao P. Evaluation of non-invasive methods in hepatitis B virus (HBV)-infected patients with normal liver function. *Int J Clin Exp Med*. 2018;11(2):792–798.
22. Khare S, Arora A, Sharma P, et al. Performance of Non-invasive Blood Parameters for Ruling Out Significant Liver Fibrosis in Patients with Chronic Hepatitis B. *J Clin Transl Hepatol*. 2020;8(2):143–149. doi: 10.14218/JCTH.2020.00002
23. Maimone S, Calvaruso V, Pleguezuelo M, et al. An evaluation of transient elastography in the discrimination of HBeAg-negative disease from inactive hepatitis B carriers. *J Viral Hepat*. 2009;16(11):769–774. doi: 10.1111/j.1365-2893.2009.01120.x
24. Sporea I, Sirlu RL, Deleanu A, et al. Acoustic radiation force impulse elastography as compared to transient elastography and liver biopsy in patients with chronic hepatopathies. *Ultraschall Med*. 2011;32 Suppl 1:S46–52. doi: 10.1055/s-0029-1245360
25. Ueda N, Kawaoka T, Imamura M, et al. Liver fibrosis assessments using FibroScan, virtual-touch tissue quantification, the FIB-4 index, and mac-2 binding protein glycosylation isomer levels compared with pathological findings of liver resection specimens in patients with hepatitis C infection. *BMC Gastroenterol*. 2020;20(1):314. doi: 10.1186/s12876-020-01459-w
26. Zhuang Y, Ding H, Zhang Y, et al. Two-dimensional Shear-Wave Elastography Performance in the Noninvasive Evaluation of Liver Fibrosis in Patients with Chronic Hepatitis B: Comparison with Serum Fibrosis Indexes. *Radiology*. 2017;283(3):873–882. doi: 10.1148/radiol.2016160131
27. Venkatesh SK, Wang G, Lim SG, Wee A. Magnetic resonance elastography for the detection and staging of liver fibrosis in chronic hepatitis B. *Eur Radiol*. 2014;24(1):70–78. doi: 10.1007/s00330-013-2978-8
28. Xu XY, Wang WS, Zhang QM, et al. Performance of common imaging techniques vs serum biomarkers in assessing fibrosis in patients with chronic hepatitis B: A systematic review and meta-analysis. *World J Clin Cases*. 2019; 7(15):2022–2037. doi: 10.12998/wjcc.v7.i15.2022
29. Cales P, Boursier J, Lebigoit J, et al. Liver fibrosis diagnosis by blood test and elastography in chronic hepatitis C: agreement or combination? *Aliment Pharmacol Ther*. 2017;45(7):991–1003. doi: 10.1111/apt.13954
30. Liu Y, Dong CF, Yang G, et al. Optimal linear combination of ARFI, transient elastography and APRI for the assessment of fibrosis in chronic hepatitis B. *Liver Int*. 2015;35(3):816–825. doi: 10.1111/liv.12564
31. Wong GL, Wong VW, Choi PC, et al. Development of a non-invasive algorithm with transient elastography (Fibroscan) and serum test formula for advanced liver fibrosis in chronic hepatitis B. *Aliment Pharmacol Ther*. 2010;31(10):1095–1103. doi: 10.1111/j.1365-2036.2010.04276.x
32. Wong GL, Chan HL, Choi PC, et al. Non-invasive algorithm of enhanced liver fibrosis and liver stiffness measurement with transient elastography for advanced liver fibrosis in chronic hepatitis B. *Aliment Pharmacol Ther*. 2014; 39(2):197–208. doi: 10.1111/apt.12559
33. Boursier J, de Ledinghen V, Zarski JP, et al. Comparison of eight diagnostic algorithms for liver fibrosis in hepatitis C: new algorithms are more precise and entirely noninvasive. *Hepatology*. 2012;55(1):58–67. doi: 10.1002/hep.24654
34. European Association for the Study of the Liver. Electronic address eee, European Association for the Study of the L. EASL 2017 Clinical Practice Guidelines on the management of hepatitis B virus infection. *J Hepatol*. 2017; 67(2):370–398. doi: 10.1016/j.jhep.2017.03.021
35. Zeng DW, Zhang JM, Liu YR, et al. A Retrospective Study on the Significance of Liver Biopsy and Hepatitis B Surface Antigen in Chronic Hepatitis B Infection. *Medicine (Baltimore)*. 2016;95(8):e2503. doi: 10.1097/MD.0000000000002503
36. Chao DT, Lim JK, Ayoub WS, et al. Systematic review with meta-analysis: the proportion of chronic hepatitis B patients with normal alanine transaminase \leq 40 IU/L and significant hepatic fibrosis. *Aliment Pharmacol Ther*. 2014; 39(4):349–358. doi: 10.1111/apt.12590
37. Castera L, Bedossa P. How to assess liver fibrosis in chronic hepatitis C: serum markers or transient elastography vs. liver biopsy? *Liver Int*. 2011; 31 Suppl 1:13–17. doi: 10.1111/j.1478-3231.2010.02380.x
38. Loustaud-Ratti V, Debette-Gratien M, Carrier P. European Association for the Study of the Liver and French hepatitis C recent guidelines: The paradigm shift. *World J Hepatol*. 2018;10(10):639–644. doi: 10.4254/wjh.v10.i10.639
39. Tachi Y, Hirai T, Toyoda H, et al. Predictive Ability of Laboratory Indices for Liver Fibrosis in Patients with Chronic Hepatitis C after the Eradication of Hepatitis C Virus. *PLoS One*. 2015;10(7):e0133515. doi: 10.1371/journal.pone.0133515
40. Suda T, Okawa O, Masaoka R, et al. Shear wave elastography in hepatitis C patients before and after antiviral therapy. *World J Hepatol*. 2017; 9(1):64–68. doi: 10.4254/wjh.v9.i1.64
41. Vergniol J, Boursier J, Coutzac C, et al. Evolution of noninvasive tests of liver fibrosis is associated with prognosis in patients with chronic hepatitis C. *Hepatology*. 2014;60(1):65–76. doi: 10.1002/hep.27069

- 42.** Vutien P, Kim NJ, Moon AM, et al. Fibroscan liver stiffness after anti-viral treatment for hepatitis C is independently associated with adverse outcomes. *Aliment Pharmacol Ther.* 2020;52(11-12):1717–1727. doi: 10.1111/apt.16092
- 43.** Ahn SH, Park YN, Park JY, et al. Long-term clinical and histological outcomes in patients with spontaneous hepatitis B surface antigen seroclearance. *J Hepatol.* 2005;42(2):188–194. doi: 10.1016/j.jhep.2004.10.026

ОБ АВТОРЕ

Гарбузенко Дмитрий Викторович, д.м.н., профессор;
адрес: Россия, 454092, Челябинск, ул. Воровского, д. 64;
ORCID: <https://orcid.org/0000-0001-9809-8015>,
e-mail: garb@inbox.ru

- 44.** Andersen ES, Weiland O, Leutscher P, et al. Low liver stiffness among cirrhotic patients with hepatitis B after prolonged treatment with nucleoside analogs. *Scand J Gastroenterol.* 2011;46(6):760–766. doi: 10.3109/00365521.2011.565068
- 45.** Trivedi HD, Lin SC, D TYL. Noninvasive Assessment of Fibrosis Regression in Hepatitis C Virus Sustained Virologic Responders. *Gastroenterol Hepatol (N Y).* 2017;13(10):587–595. PMC5786821

AUTHOR INFO

Dmitry V. Garbuzenko, MD, Dr. Sci. (Med.), Professor;
address: 64 Vorovskogo str., 454092, Chelyabinsk, Russia;
ORCID: <https://orcid.org/0000-0001-9809-8015>,
e-mail: garb@inbox.ru